



ALMA MATER STUDIORUM  
UNIVERSITÀ DI BOLOGNA



# **Pediatria e altri disastri**

## **Storie di pediatri in formazione**

Febbraio 2020

Numero 1

And so our hero's life  
ended as it had begun...  
a disaster.





• **Sappiamo** che la torsione dell'Idatide del Morgagni è una delle cause più frequenti di scroto acuto nei bambini. **Sappiamo** che il segno diagnostico patognomonico è il famoso "blue dot sign". **Quello che non sappiamo** (*almeno noi*) è che in ogni scroto sono presenti fino a 7 appendici che possono andare tutte incontro a torsione. Se un bambino presenta torsioni ricorrenti si può intervenire chirurgicamente rimuovendo tutte le appendici del lato.

*(Un ringraziamento speciale al Dott. Neil di Salvo)*

• **Ricordiamoci** che lo *Streptococcus pneumoniae* non sviluppa resistenze ai betalattamici tramite la produzione di beta-lattamasi bensì tramite la modifica delle proteine leganti le penicilline. Perciò l'aggiunta degli inibitori delle beta-lattamasi (quali l'acido clavulanico) all'amoxicillina non trova alcun sostegno razionale come farmaco di prima linea in infezioni come l'OMA o la polmonite, primariamente causate da *S. Pneumoniae*.

*(LG regionali Otite media acuta in età pediatrica 2015)*

• Secondo l'*American College of Obstetricians and Gynecologists*, la datazione ecografica dell'età gestazionale del feto deve essere fatta entro la 13<sup>a</sup> settimana + 6 giorni dalla data dell'inizio dell'ultima mestruazione. Se c'è discrepanza tra l'età gestazionale basata sul periodo di amenorrea e l'età gestazionale basata sull'ecografia bisogna considerare la seconda se:

- la discrepanza è maggiore di 5 giorni, nel caso di un'ecografia eseguita entro 8 settimane + 6 giorni;
- la discrepanza è maggiore di 7 giorni, nel caso di un'ecografia eseguita tra 9 settimane e 13 settimane + 6 giorni.

Nello specifico, nella nostra clinica ostetrica, se la datazione ecografica è stata fatta correttamente entro la **13<sup>a</sup> settimana + 6 giorni** e la discrepanza è maggiore di **7 giorni**, l'età gestazionale da prendere in considerazione è quella ecografica.

*(Committee on Obstetric Practice American Institute of Ultrasound in Medicine Society for Maternal - Fetal Medicine, American College of Obstetricians and Gynecologists)*

• **Fughiamo ogni dubbio.** Abbiamo parlato (*ripetutamente*) con i tecnici del nostro laboratorio ed è ufficiale. Quando nel referto della bilirubinemia c'è scritto «campione emolizzato» il valore è sottostimato. Il motivo è un'«interferenza analitica» legata alla tecnica utilizzata per l'analisi del campione.

# IL TURNO DI NOTTE

## Casi clinici della Redazione

Il caso della redazione che apre il primo numero di questa nostra Rivista si concentra su Anita (nome di fantasia), una piccola paziente affetta da glicogenosi di tipo II (o Malattia di Pompe).

### *Che cos'è la malattia di Pompe?*

La glicogenosi di tipo II (Malattia di Pompe) è una malattia da accumulo lisosomiale a trasmissione autosomica recessiva nella quale si determina accumulo di glicogeno nei lisosomi di tutti i tessuti corporei. Tale quadro è dovuto al deficit di alfa-1,4-glucosidasi acida (gene GAA, 17q23), enzima fondamentale per la degradazione del glicogeno e il suo riutilizzo sotto forma di glucosio. Il deficit è ubiquitario, ma espresso solo in alcuni organi (cuore e muscoli scheletrici).

La patologia ad esordio infantile presenta un'incidenza di 1/138000 nati vivi e si manifesta prima dei 3 mesi di vita con grave ipotonia, difficoltà alla suzione e alla deglutizione, cardiomiopatia ipertrofica ed epatomegalia progressiva. Senza il trattamento sostitutivo, applicabile dal 2006, la prognosi è infausta entro i due anni di vita per scompenso cardio-respiratorio.

La storia di questa paziente è estremamente complessa, per cui verrà riassunta (e semplificata) in poche righe, cercando di concentrare la nostra attenzione su alcuni aspetti di gestione clinica dai quali si possono, a nostro avviso, trarre insegnamenti importanti.

Alla nascita di Anita viene posto il sospetto clinico di Malattia di Pompe per riscontro di cardiomiopatia ipertrofica severa. La diagnosi viene quindi confermata prima tramite saggio enzimatico e successivamente con analisi genetica. La piccola viene dunque avviata a terapia enzimatica sostitutiva a un mese di vita con infusioni bimensili di Myozyme (alfa-glucosidasi) che esegue tuttora. A seguito della terapia, il quadro di cardiomiopatia ipertrofica regredisce.

Nella prima infanzia, Anita va incontro a diversi ricoveri, dovuti prevalentemente ad episodi respiratori intercorrenti. Il più importante di questi si verifica in gennaio 2019, all'età di 2 anni e mezzo: Anita viene ricoverata per insufficienza respiratoria in corso di infezione da VRS e sepsi da *Candida Albicans*. Per il riscontro di ipertensione arteriosa, viene iniziata terapia anti-ipertensiva con Captopril e Amlodipina. Nei mesi seguenti, in occasione di ulteriori ricoveri per eventi respiratori, si evidenzia un'area atelettasica persistente a livello del lobo superiore destro. A fine maggio 2019 inizia dunque supporto respiratorio notturno con HFNC.

### *Perché polmoni così deboli?*

La malattia di Pompe si associa ad importante deficit neuromuscolare, che inevitabilmente comprende anche la muscolatura respiratoria. La debolezza della parete toracica comporta fenomeni disventilatori e difficoltà di espettorazione, determinando in caso di eventi flogistici anche lievi l'accumulo di secrezioni bronchiali. Il supporto respiratorio con HFNC rappresenta un ausilio efficace per la riduzione dei fenomeni disventilatori e la prevenzione degli accumuli secretivi.

# IL TURNO DI NOTTE

## Casi clinici della Redazione

A fine settembre 2019, all'età di 3 anni e 4 mesi, Anita viene nuovamente ricoverata per difficoltà respiratoria. La radiografia del torace mostra aree di ipodiafania bilaterali. Vengono quindi eseguiti esami ematochimici, che mostrano: GB 14.490/mmc, N 80.6%, L 15%, PCR 1.16 mg/dl, Hb 10.1 g/dl, MCV 59 fL, creatinina 0.75 mg/dl, urea 48 mg/dl, elettroliti nella norma. I parametri biochimici usualmente alterati per la sua condizione, risultano comunque stabili (AST 257 U/L, ALT 187 U/L, CPK 704 U/L, LDH 683 U/L). Presenta inoltre valori di pressione arteriosa ai limiti superiori di norma (PA 112/68), pur assumendo già da mesi una terapia antipertensiva a domicilio.

Al momento del ricovero, Anita assume la seguente terapia: *Dibase 4 gocce/die, Captopril sciroppo 12 mg x3 vv/die, Amlodipina 3 mg, HFNC 14 L/min al 21% durante le ore notturne.*

All'ingresso in Reparto si imposta terapia antibiotica con *Ceftriaxone 50 mg/kg/die* e terapia corticosteroidica con *metilprednisolone a 2 mg/kg/die*. Per il distress respiratorio si posiziona supporto respiratorio con HFNC *anche nelle ore diurne con una FiO2 del 40%.*

*C'è qualcosa che non vi torna?*

Nei primi giorni di degenza, Anita mostra frequenti episodi di difficoltà respiratoria e desaturazione, specie nelle ore notturne. Dopo consulenza rianimatoria, viene associata terapia antibiotica con *Gentamicina 6 mg/kg/die.*

Su parere cardiologico, viene ridotta la terapia con Captopril a 6 mg x3 vv/die, alla luce delle condizioni di disidratazione parziale dovuti all'inappetenza.

Il quadro respiratorio va incontro a graduale miglioramento e dopo 7 giorni viene sospesa la terapia con Gentamicina.

Il tutto sembra filare per il meglio, fino a quando...

Gli esami ematochimici dopo dieci giorni di degenza mostrano peggioramento della funzionalità renale (Cr 1.24 mg/dl, urea 91 mg/dl). Su indicazione nefrologica si decide quindi di aumentare l'idratazione ev con NaCl 0.9%, di iniziare monitoraggio del bilancio idrico e degli indici di funzionalità renale. Viene sospesa inoltre la terapia con Captopril.

La diuresi si mantiene valida, ai limiti superiori (6.8 ml/kg/h). Gli ulteriori accertamenti eseguiti mostrano elettroliti nella norma, assenza di emolisi intravascolare, acidosi metabolica (pH 7.25, HCO3 17.1), proteinuria tubulare (PrU/CrU pari a 2.2). L'acidosi metabolica viene corretta con la somministrazione di bicarbonati per via orale.

Si verifica inoltre progressiva anemizzazione. Vengono dunque inserite terapia con Eritropoietina 3000 UI/sett e dieta ipoproteica. Per uno scarso controllo pressorio si rende inoltre necessario l'incremento del dosaggio di Amlodipina e l'aggiunta di Doxazosina in terapia.

Nei giorni successivi, si assiste ad un peggioramento della funzionalità renale, raggiungendo un picco di creatinina pari a 2.71 mg/dl, per poi decrescere gradualmente fino ad assestarsi a 1.2 mg/dl.

# IL TURNO DI NOTTE

## Casi clinici della Redazione

La degenza di Anita si prolunga inevitabilmente, complicandosi con un nuovo evento respiratorio che viene trattato con l'intensificazione delle terapie di supporto già in atto (supporto respiratorio con HFNC, fisioterapia respiratoria, aspirazione delle secrezioni) e l'avvio di terapia antibiotica non nefrotossica.

Anita viene dunque dimessa dopo circa un mese e mezzo di degenza: proseguirà il follow up endocrinologico e verrà avviata a follow up nefrologico.

*Facciamo un debriefing...*

*Koza suceso?*

Anita è entrata in Reparto con una creatinina pari a 0.75 mg/dl: tale valore corrisponde, secondo la formula di Schwartz (utilizzata in ambito pediatrico) ad un filtrato compreso fra 60 e 70 ml/min. Ci è venuto però il dubbio che in una paziente con valori elevati di CPK (704 U/L) a cause della malattia muscolare la creatinina non fosse attendibile. Ad un controllo retrospettivo però abbiamo riscontrato valori di Cr e cistatina C già elevati durante il ricovero di maggio 2019. Era quindi già possibile diagnosticare una malattia renale cronica stadio II. Essendo però, all'ingresso, il valore di creatinina apparentemente nei limiti, non è stata sospesa la terapia con ACE inibitore (come appropriato in caso di disidratazione anche lieve in pazienti nefropatici), ed è stato inoltre somministrato un farmaco nefrotossico (Gentamicina). In una paziente con funzionalità renale già di partenza compromessa, la condizione di lieve disidratazione, la prosecuzione della terapia con ACE inibitore e l'aggiunta di un farmaco nefrotossico, hanno determinato l'insorgenza di una necrosi tubulare acuta iatrogena, instauratasi su un danno renale pre-esistente (danno renale acuto su cronico).

*Take home messages:*

- *"Guarda oltre ciò che vedi!"*

Un insegnamento che, secondo noi, può essere tratto da questo caso è quello di non fermarsi ad un numero: nel paziente pediatrico occorre porsi sempre il problema di determinare il filtrato glomerulare, poiché tale valore non è calcolato in maniera automatizzata come avviene nell'adulto ("eGFR non applicabile per età", si legge nei nostri referti). Un valore di creatinina apparentemente normale può infatti, se rapportato ai parametri antropometrici del paziente, nascondere importanti insidie. Una considerazione maggiore di tale dato avrebbe potuto, forse, risparmiare ad Anita una lunga degenza ed avviare più precocemente il follow up nefrologico.

- *"Primum non nocere"*

Quante volte ci è capitato di trovarci di fronte a pazienti complessi, magari già in polifarmacoterapia o portatori di presidi (ventilatori, peg, tracheostomia...), arrivati in ospedale per un evento acuto? E quante volte abbiamo prescritto (o visto prescrivere...) terapie antibiotiche "di copertura", senza capirne il razionale e soprattutto senza interrogarci circa i potenziali effetti avversi? Non dobbiamo dimenticare, ogni volta che prescriviamo una terapia, che il nostro primo obiettivo è quello di non arrecare ulteriore danno al paziente. Pertanto è fondamentale, per quanto scontato possa sembrare, tenere in considerazione i potenziali effetti avversi del farmaco che stiamo prescrivendo, oltre alle eventuali interazioni con altre terapie e con le condizioni di base del paziente.

NDR. Scusate se ci siamo un po' dilungati, ma è proprio questo il caso da cui è nata l'idea del giornalino.

*La redazione*

# COSI' PARLO' ZARATHUSTRA

Domande a chi ne sa a pacchi



Breve intervista al Dott. Tumietto, Infettivologo, Ospedale Sant'Orsola-Malpighi, Bologna.

D: «È corretto portare a termine una terapia antibiotica già iniziata dal paziente, anche se sospettiamo un'infezione virale, per il rischio di insorgenza di antibiotico resistenza?»

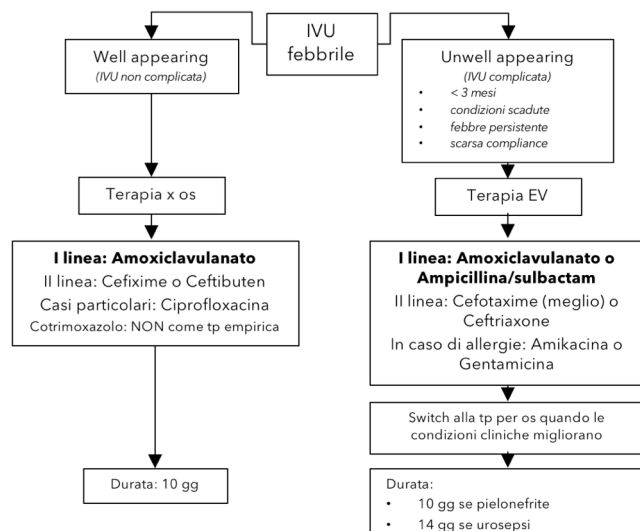
R: «**NO**. È un retaggio di vecchie generazioni di medici che è difficile da eradicare. Il rischio di resistenza antibiotica aumenta quando la terapia antibiotica ha una durata maggiore, pertanto se pensiamo che il nostro paziente non necessita di antibioticoterapia, **dobbiamo** sospenderla.»

NDR: Per consultare anche esperti fuori dal Sant'Orsola, abbiamo trovato un'analisi del British Medical Journal, intitolata «*The antibiotic course has had its day*». Questo è quello che dicono gli esperti "The idea that stopping antibiotic treatment early encourages antibiotic resistance is not supported by evidence, while taking antibiotics for longer than necessary increases the risk of resistance".

Riferimento bibliografico: Llewelyn MJ, Fitzpatrick JM, Darwin E, et al. The antibiotic course has had its day. *Bmj* 2017,358:3418.

## POLLY POCKET

Un regalino per la tua agendina



Treatment	Dose
Intravenous	
Penicillins	
Ampicillin-Sulbactam	100 mg/kg/d of ampicillin in 3-4 doses
Amoxicillin-clavulanic acid	100 mg/kg/d of amoxicillin in 3-4 doses
Cephalosporins	
Cefotaxime	150-200 mg/kg/d in 3-4 doses*
Ceftriaxone	75-100 mg/kg/d in 1 dose*
Aminoglycosides	
Amikacin	15 mg/kg/d in 1 dose**
Gentamicin	6-7.5 mg/kg/d in 1 dose**
Oral route	
Amoxicillin-clavulanic acid	50-90 mg/kg/d of amoxicillin in 3 doses
Cephalosporins	
Cefixime	8 mg/kg twice/d 1st d, once daily thereafter
Cefibuten	9 mg/kg twice/d 1st d, once daily thereafter
Ciprofloxacin	20-40 mg/kg/d in 2 doses
Trimethoprim-sulfamethoxazole	8-12 mg/kg/d of trimethoprim in 2 doses***

\*The highest dose in children with urosepsis.

\*\*Serum levels must be monitored and dosage adjusted accordingly.

\*\*\*To be used only on the basis of antibiogram sensitivity, because of the high resistance rate.

# COSE CHE CAPITANO

## Casi clinici all'ordine del giorno

"Cose che capitano" è la sezione dedicata ai casi clinici all'ordine del giorno: quelli che vediamo in pronto soccorso, quando sostituiamo un Pediatra di Libera Scelta o quando, all'improvviso, ci chiama la nostra amica che è già mamma. Il caso è organizzato in modo tale da fornire tutte le informazioni rilevanti per rispondere alla domanda "Cosa avresti fatto?". Prova a rispondere, poi gira il giornalino e, proprio come nelle migliori edizioni della settimana enigmistica, troverai il finale del caso clinico.

Maia è una paziente di 7 mesi che vediamo in PS per episodi di vomito. Il giorno precedente, dopo il pasto, la piccola ha presentato un episodio di vomito non abbondante seguito da completo benessere. Qualche ora prima di arrivare in PS, invece, al risveglio da un sonnello Maia presenta numerosi episodi di vomito non abbondanti, uno di seguito all'altro, e il ciclo si interrompe dopo circa 15 minuti. La mamma, spaventata, la porta in PS. In PS si presenta in buone condizioni cliniche generali, TC 37.3° C, peso corporeo adeguato per età, non ha diarrea, né altri sintomi. Non è inappetente, alvo e diuresi sono regolari. Riposa bene, ancora non ha messo alcun dentino. Raccogliamo l'anamnesi: Maia è una bambina sana, nata a termine da parto spontaneo in gravidanza normodecorsa. L'anamnesi patologica remota non rivela nulla di rilevante, non ha mai avuto febbre e non ha mai preso un antibiotico. È in regola con le vaccinazioni. Si è alimentata con latte materno finché disponibile (5 mesi) e ora si alimenta con latte artificiale (tipo 2, da circa 1 mese). Ha iniziato lo svezzamento, ma negli ultimi cinque giorni non ha assunto nuovi alimenti. L'esame obiettivo generale è completamente negativo ed eccezione di un lieve eritema da pannolino.

### Cosa avresti fatto?

Il nostro strutturato decide di posizionare un sacchetto urine. Lo stick urine rivela leucociti 2+ (restanti parametri nei limiti). Vengono quindi inviati esame urine e urinocoltura e Maia viene dimessa in terapia con amoxiclavulanato a 75 mg/kg/die, in 3 somministrazioni giornaliere per 10 giorni. Gli esami confermano il sospetto, evidenziando un E. Coli ad alta carica ( $>10^5$  CFU) sensibile alle penicilline protette.

Koza suzezo?

Maia ha un'infezione delle vie urinarie. Non siamo in grado di capire ancora se è un'infezione febbrile oppure no (37.3° C è l'inizio di una febbre, è la temperatura basale che si acquisisce una volta entrati al padiglione 13 oppure è il solito termodelirio dei nostri termometri moderni?). Non lo sapremo mai. La mamma di Maia è stata avvertita che sarebbe potuta comparire la febbre e che, se avesse somministrato in maniera corretta la terapia antibiotica prescritta, non si sarebbe dovuta preoccupare. Dopo qualche giorno, quando contiamo la mamma di Maia per comunicarle l'esito dell'urinocoltura e confermarle la terapia antibiotica per un totale di 10 giorni, la signora ci informa che al momento la piccola è apiretica e che non ha più presentato episodi di vomito.

Take home message:

Vomito in lattante con febbre senza segni di localizzazione = IVU (scontato)

Vomito in lattante senza febbre o altri segni/sintomi... pensiamo anche all'IVU (meno scontato)

# ALLA FIERA DELL'EST

## Casi clinici paranormali

L. è una bambina di 2 anni e 6 mesi, con anamnesi familiare, fisiologica e patologica remota mute, che giunge alla nostra osservazione per la comparsa improvvisa di instabilità posturale da qualche ora, progressivamente peggiorata nel corso della giornata fino al rifiuto completo della deambulazione, in corso di gastroenterite acuta febbrile.

In PS, L. si presenta in discrete condizioni cliniche generali con parametri vitali nella norma. L'obiettività clinica generale è negativa, in particolare non sono presenti segni di infiammazione articolare. Risulta tuttavia evidente il rifiuto al raggiungimento e mantenimento della posizione eretta e alla deambulazione, con apparente instabilità. In PS vengono quindi eseguiti i seguenti accertamenti:

- esami ematici in urgenza, che mostrano modesta linfocitosi e lieve aumento della PCR. CPK, funzionalità epatorenale ed elettroliti risultano nella norma;
- ecografia addominale, che evidenzia meteorismo enterico e numerosi linfonodi ingranditi in ambito mesenteriale, con i restanti parenchimi nei limiti;
- ECG ed EEG risultati nella norma;
- visita neurologica, che esclude la presenza di deficit dei nervi cranici e periferici, di coordinazione e stenici.

La piccola viene quindi ricoverata per gli accertamenti e le cure del caso.

All'ingresso in Reparto, per escludere la presenza di una patologia scheletrica, vengono eseguite radiografie del rachide in toto e del bacino ed un'ecografia delle anche che mostrano rapporti articolari conservati in assenza di versamento ed escludono la presenza di lesioni ossee focali.

Viene inoltre eseguita una RMN encefalo e rachide che mostra unicamente la presenza di una malformazione di Arnold-Chiari tipo 1 e una malformazione idro-siringomielica del tratto C5-C7. Contattato il consulente neurochirurgo, questi esclude la possibilità che la sintomatologia della piccola possa essere secondaria a tali reperti.

Vengono inoltre eseguiti:

- esami ematici di approfondimento, con riscontro di deficit marziale e anemia microcitica, allungamento dell'aPTT con fenomeno LAC positivo, deficit isolato di IgA, funzionalità tiroidea nella norma;
- esame urine: nella norma;
- indagini microbiologiche su feci: inizialmente positive per Adenovirus;
- indagini sierologiche: negative per infezioni acute da Salmonella, Brucella, Enterovirus, Parvovirus, CMV, EBV, Toxoplasma, Rosolia, Leishmania, Influenza, Parainfluenza, Streptococco, Herpes virus;
- ricerca di acido omovanillico/vanillilmandelico su urina: negativa;
- aspirati faringo-nasali per batteri e virus: negativi;
- ecografia e RX torace, che escludono la presenza di lesioni consolidative polmonari e di versamento pleurico;



---

# ALLA FIERA DELL'EST

---

## Casi clinici paranormali

- visita cardiologica con ecocardio, risultata nella norma;
- ecografie addome seriate che mostrano la persistenza di distensione delle anse intestinali, con un contenuto sovrafluido e peristalsi vivace, associata alla presenza di numerosi piccoli linfonodi reattivi in ambito mesenteriale e alla regolarità dei restanti organi addominali.

Durante i primi giorni di degenza si assiste ad una graduale regolarizzazione dell'alvo con risoluzione completa dei sintomi compatibili con il quadro di gastroenterite acuta febbrile e ad un parziale miglioramento della instabilità posturale. Persiste però un aspetto sofferente ed emaciato della piccola che induce ad indagare la possibile presenza di una malattia cronica.

In base al dato ecografico della distensione delle anse e dell'iperperistalsi viene pertanto eseguito lo screening celiachia che mostra: anticorpi anti-endomisio positivi forte, anticorpi anti-transglutaminasi tissutale umana debolmente positivi (in piccola con deficit di IgA) e anticorpi anti-peptidi deamidati della gliadina fortemente positivi. La EGDS permette infine di confermare un'inattesa diagnosi di celiachia.

La famiglia di L. viene quindi istruita sulla patologia e sulla dieta aglutinata, che L. inizia subito dopo l'esecuzione dell'EGDS. Alla visita gastroenterologica di controllo L. si presenta non solo in ottime condizioni cliniche generali, ma anche decisamente più allegra e vivace di quanto non fosse mai stata durante tutta la degenza.

L'atassia celiaca, seppur rara, è una delle più studiate manifestazioni neurologiche della malattia celiaca. È stata descritta per la prima volta nel 1966. Si manifesta tipicamente come atassia cerebellare pura, con tipica andatura o postura atassica, disartria, disfonia, nistagmo "gaze-evoked" (o "da sguardo eccentrico") e altre disfunzioni oculomotorie. Non è frequente (<10%) la presenza di sintomi gastrointestinali. Si pensa sia dovuta alla presenza di autoanticorpi che cross-reagiscono tra i peptidi del glutine e le cellule di Purkinje o altre cellule situate nel cervelletto. La terapia è la dieta aglutinata, ma se non si assiste ad alcun miglioramento si può considerare la somministrazione di immunoglobuline endovena.

*Dott.ssa Francesca Nanni*

A tal proposito vi ricordiamo che sono uscite le nuove linee guida ESPGHAN sulla celiachia (2019), disponibili al seguente link:

[http://www.espghan.org/fileadmin/user\\_upload/IBD/ESPGHAN\\_Celiac\\_Guidelines\\_2019.pdf](http://www.espghan.org/fileadmin/user_upload/IBD/ESPGHAN_Celiac_Guidelines_2019.pdf)

Riferimento bibliografico: Therrien A, Kelly CP, Silvester JA. Celiac Disease: Extraintestinal Manifestations and Associated Conditions. *J Clin Gastroenterol* **2020**,54:8-21.

# SEMPRE SUL PEZZO

---

Abbiamo pensato che il primo “Sempre sul pezzo” avrebbe dovuto raccontare una notizia bomba e non appena abbiamo letto questo articolo abbiamo capito che lo avremmo scelto. Buona lettura.

Sappiamo che la fibrosi cistica (FC) è un disordine autosomico recessivo dovuto alla mutazione del gene CFTR (*Cystic fibrosis transmembrane conductance regulator*) che determina un difetto quantitativo o qualitativo della proteina regolatrice della conduttanza transmembrana della FC. Sebbene esistano migliaia di mutazioni che possono causare la malattia, circa il 90% dei pazienti con FC ha almeno una copia della delezione Phe508.

Da qualche anno sono stati introdotti i modulatori del gene CFTR che si sono dimostrati efficaci nel miglioramento clinico di pazienti con specifiche mutazioni (es. ivacaftor per la mutazione Gly551Asp), i quali rappresentano circa il 60% dei pz con FC. Nei pazienti omozigoti per la delezione Phe508, la combinazione ivacaftor + lumacaftor o tezacaftor, si è dimostrata efficace nel miglioramento della funzionalità polmonare e nella riduzione delle esacerbazioni. Sfortunatamente nessuna combinazione si è dimostrata efficace nei pazienti (circa il 30%) che presentano il **genotipo “minimal function”** costituito da una delezione Phe508 in un allele e nell’altro allele una mutazione che non risponde ai modulatori del gene CFTR attualmente disponibili. Finora.

Il 31 ottobre scorso è stato pubblicato sul NEJM un trial clinico randomizzato controllato, a doppio cieco, controllato con placebo, di fase 3 che ha confermato l’efficacia e la sicurezza della tripla combinazione **elexacaftor-tezacaftor-ivacaftor** in pazienti di almeno 12 anni di età con FC con il genotipo “minimal function”.

Sono stati arruolati 403 pazienti che presentavano riduzione del FEV1 (compreso tra 40% e 90%) e malattia stabile da almeno 28 giorni prima dell’inizio della terapia. Duecento pazienti hanno ricevuto la combinazione elexacaftor-tezacaftor-ivacaftor, mentre 203 pazienti hanno ricevuto il placebo. Il gruppo sperimentale ha mostrato: miglioramento del FEV1 a 4 settimane, confermato poi a 24 settimane; riduzione delle riesacerbazioni polmonari (con riduzione annuale del 63%); aumento delle concentrazioni di cloro nel sudore a 24 settimane; miglioramento del BMI; miglioramento dello score CFQ-R (score di attività di malattia basato su un questionario compilato dal paziente).

Gli eventi avversi della terapia sono stati: alterazioni laboratoristiche (aumento delle transaminasi e della creatinina), rialzo pressorio e comparsa di rash cutaneo, che in nessun caso hanno determinato l’interruzione della terapia.

Questa tripla terapia è stata recentemente approvata dalla FDA. Ciò implica che a breve sarà possibile offrire una terapia molecolare efficace e sicura a circa il 90% dei pazienti con FC.

Riferimenti bibliografici:

Middleton PG, Mall MA, Dřevínek P, et al. Elexacaftor–tezacaftor–ivacaftor for cystic fibrosis with a single Phe508del allele. *NEJM* **2019**,381:1809-1819.

Collins FS. Realizing the Dream of Molecularly Targeted Therapies for Cystic Fibrosis. *NEJM* **2019**,381:1863-1865.

# **PROSSIME BALOTTE**



## **FEBBRAIO-MARZO 2020**

- Casi indimenticabili in pediatria ambulatoriale; 07/02/2020, Vicenza.
- LAUNCH - lung ultrasound in neonatal and pediatric critical care; 13-14/02/2020, Parigi.
- Parma Pediatria; 20-22/02/2020.
- Pediatric Simulation Experience; 5-6/03/2020, Novara.
- Specialità e Professione in Pediatria - Forum Nazionale delle Scuole di Specializzazione; 5-7/03/2020, Riccione.
- ESPID – European Society for Pediatric Infectious Diseases; 25-30/05/2020, Rotterdam.
- Corso EPALS IRC; 18-19/03/2020, c/o ALS Bologna.
- Corso EPC - NAEMT (Emergency Pediatric Care); 20-21/03/2020, c/o ALS Bologna



## **APRILE – GIUGNO 2020**

- SIAIP – XXII Congresso Nazionale Società Italiana Allergologia e Immunologia Pediatrica; 14-16/05/2020, Milano.

## **LUGLIO – OTTOBRE 2020**

- SITIP – Società Italiana di Infettivologia Pediatrica; 1-3/10/2020, Firenze.
- SIGENP – Società Italiana di Gastroenterologia e Nutrizione Pediatrica; 7-10/10/2020, Bologna.

# CRUCIS IN FUNDO



## ORIZZONTALI

- 2- Una terapia di «coccole»
- 6- Contro i disturbi del sonno
- 7- L'epilessia centrotemporale
- 8- C'è anche orogastrico
- 9- Anomalia della tricuspid
- 10- La rabbia del rene
- 11- Ricontrata in prenatale, è consigliata un'eco addome e valutazione a circa 7 giorni. (Attenti alla pipì)
- 15- L'ipovitaminosi delle 3D
- 17 - Sindrome "polacca" senza petto

## VERTICALI

- 1- La crisi dell'amartoma ipotalamico
- 3- Stadiò la pubertà
- 4- Contro i neutrofili
- 5- Il numero è 3650
- 6- Malattia esantematica con macchie di Koplik
- 12- Valvulopatia polmonare in due lettere
- 13- Può essere usato per decidere se eseguire l'ipoterminia neonatale
- 14- Epidemia passata, sorella di quella attuale
- 16- Sigla della valutazione clinica

La soluzione nel prossimo numero!

Come tutte le buone idee che nascono dal nulla, anche questa è nata così. In un momento in cui nulla stavamo facendo e nulla pensavamo di fare.

Quante cose abbiamo imparato ascoltando i racconti degli altri? La risposta che ci siamo date è «tante». Da qui l'idea di condividere con tutti gli specializzandi tramite questo giornalino, i casi più interessanti e istruttivi che si sono visti ruotando nei vari reparti (e in realtà qualsiasi altra cosa interessante vogliate condividere).

Con la speranza che vi piaccia e che il primo numero non sia l'ultimo, siete tutti invitati a cimentarvi come autori di brevi relazioni su casi clinici che meritano di essere condivisi scrivendo le informazioni rilevanti con uno o più take home messages finali.

Li aspettiamo al seguente indirizzo email:

[pediatriaaltridisastri@gmail.com](mailto:pediatriaaltridisastri@gmail.com)

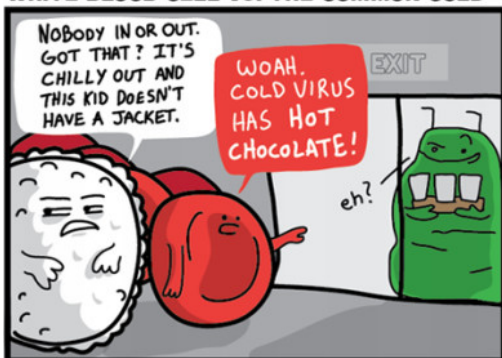
Attendiamo con ansia!

La redazione

## L'angolo AMMACCABANANE –



### WHITE BLOOD CELL VS. THE COMMON COLD



Al prossimo numero!